Tuberculosis del oído medio

JY Duclos
V Darrouzet
M Ballester
JP Bébéar
CM Bébéar

Resumen. – Después de decenios de regresión de la incidencia de la tuberculosis en los países industrializados, existe actualmente un resurgimiento de las patologías ligadas al Mycobacterium tuberculosis *en algunas poblaciones de riesgo. La verdadera incidencia de la tuberculosis auricular continúa sin conocerse, pero es ciertamente subestimada. Este diagnóstico debe tenerse en cuenta en el diagnóstico diferencial de las infecciones crónicas del oído medio. Las dificultades diagnósticas que produce la falta de especificidad de los síntomas generan a menudo un tratamiento demasiado tardío y un retraso del inicio del tratamiento médico adaptado. Los nuevos métodos de biología molecular para la identificación bacteriológica, como la reacción en cadena de la polimerasa (PCR) constituyen actualmente un aporte muy interesante para esta patología y permiten un diagnóstico y un tratamiento rápidos. Ahora deberían utilizarse en la práctica corriente con el objetivo de limitar las secuelas auditivas y/o faciales a veces graves. El tratamiento de esta patología es principalmente médico y sigue estando bien codificado, pero la cirugía conserva indicaciones precisas diagnósticas, en caso de complicaciones no resolutivas bajo tratamiento médico o a distancia en el estadio de las secuelas con un objetivo de reconstrucción.*

© 2000, Editions Scientifiques et Médicales Elsevier SAS, París. Todos los derechos reservados.

Introducción

La tuberculosis del oído medio sigue siendo una enfermedad relativamente rara en los países desarrollados pero su incidencia aumenta desde hace una decena de años, especialmente en las poblaciones inmigrantes, de edad avanzada, desnutridas, desfavorecidas o portadoras del virus de la inmunodeficiencia humana (VIH) [6]. Esta patología, frecuente a principios de siglo, sobre todo en el niño [19] conserva, sin embargo, una incidencia baja, inferior a 0,1 % como las otitis moderadas crónicas supuradas [7, 14]. Los autores han podido observar 18 casos en los últimos 25 años. La incidencia sigue siendo variable según los países y depende estrechamente de las condiciones socioeconómicas locales y de los esfuerzos realizados en la prevención y el tratamiento de esta enfermedad. El polimorfismo clínico y evolutivo no permite describir un cuadro clínico típico. Sin embargo, generalmente pasa mucho tiempo entre la manifestación de los primeros síntomas y la prueba diagnóstica. Por lo tanto, la tuberculosis auricular plantea esencialmente problemas de diagnóstico y de tratamiento secundario de las secuelas auditivas y/o faciales que puede engendrar, mientras que su tratamiento terapéutico ahora está bien codificado, a pesar de la formación desde hace algunos años de cepas quimiorresistentes.

Reseña histórica

La primera descripción de tuberculosis del peñasco remonta al siglo XVIII. Los signos clínicos típicos y los síntomas son documentados en 1853 [10]. Koch descubre la micobacteria en 1882 y Esche aísla el primer bacilo en pus auricular al año siguiente [14]. Habermann demuestra desde 1885 la existencia de un granuloma tuberculoso a nivel de la capa mucosa timpánica [21]. A principios de siglo, la tuberculosis suponía un problema de salud pública (3 a 5 % de las otitis medias crónicas del adulto) y la puesta en práctica de tratamientos antibióticos eficaces y adaptados ha permitido una clara regresión de la incidencia. El desarrollo de terrenos inmunodeprimidos y de casos con riesgo conduce actualmente a una reaparición de la enfermedad, con más de 10 millones de nuevos casos por año en el mundo [5].

Fisiopatología

Las vías de contaminación son numerosas y de importancia diversa, pero siguen siendo controvertidas [3, 10, 14, 21]. La contaminación hematógena parece preponderante a partir de un foco tuberculoso a distancia desde que el *Mycobacterium tuberculosis* se convirtió en el patógeno dominante [21]. La afectación auricular también puede hacerse por medio de la trompa de Eustaquio, por contaminación a nivel de la nasofaringe y propagación por vía tubárica. Este modo de transmisión era frecuente en el niño a principios de siglo por reflujo de *Mycobacterium bovis* a partir de leche no pasteurizada en trompas de Eustaquio anchas y cortas [2, 7, 10, 21]. La contaminación directa por el conducto auditivo externo es posible pero rara en un oído medio normal, pudiendo concebirse sobre todo a través de una perforación timpánica preexistente [3, 10, 13, 21].

La tuberculosis auricular congénita resulta de una contaminación fetal in utero por vía hematógena transplacentaria o por inhalación o aspiración de líquido amniótico infectado en el parto o durante el paso por el canal en caso de tuberculosis genital materna, lo que puede conducir a un cuadro de tuberculosis neonatal [7, 14].

Por lo tanto, la tuberculosis del oído medio es en general secundaria a una transmisión directa a partir de órganos vecinos (pulmones especialmente, laringe, faringe y nariz) por vía hematógena o tubárica. A veces es primaria o aislada y la extensión al oído medio se hace generalmente por la trompa de Eustaquio, sin otro foco tuberculoso patente [2]. La vacunación por el bacilo de Calmette-Guérin (BCG) no es una garantía absoluta contra el desarrollo posterior de una tuberculosis.

Jean-Yves Duclos : *Chef de clinique-assistant des Hôpitaux.*
Vincent Darrouzet : *Praticien hospitalier.*
Michel Ballester : *Interne des Hôpitaux.*
Jean-Pierre Bébéar : *Professeur des Universités.*
Service du professeur JP Bébéar.
Cécile-Marie Bébéar : *Assistante hospitalo-universitaire.*
Laboratoire de bactériologie du professeur C Bébéar.
Clinique universitaire oto-rhino-laryngologique, centre hospitalier Pellegrin, place Amélie-Raba-Léon, 33076 Bordeaux cedex, France.

Aspectos clínicos

La manifestación clínica de esta enfermedad ha evolucionado mucho con el tiempo [4, 11, 12, 19, 20]. En 1929, G Portmann definía así esta afección: «La otitis media tuberculosa se caracteriza por un principio insidioso con tendencia a la cronicidad, por una sordera precoz marcada y por la evolución posible de todas las lesiones tuberculosas clásicas de la mucosa y del hueso [1].» El diagnóstico sigue siendo difícil de establecer por la falta de especificidad y de la cronicidad de los síntomas. Ningún signo es patognomónico y el principio es durante mucho tiempo insidioso, lo que conduce a un retraso diagnóstico de varios meses o años. La edad en que aparece es muy variable y la lesión generalmente unilateral.

CUADRO CLÁSICO

La otorrea crónica es el síntoma más constante, a veces incoercible y de abundancia muy variable. La otorrea es clásicamente indolora, pero los dolores son relativamente frecuentes en la literatura [4, 11, 23], como otalgias profundas y lancinantes, sobre todo cuando existe una lesión mastoidea [7, 9, 16]. La hipoacusia asociada es de importancia muy variable, desde la sordera de transmisión moderada hasta la cofosis, pero a menudo más importante que lo que deja suponer el aspecto otoscópico [9]. Según el estadio evolutivo de la enfermedad, se puede observar una sordera de transmisión o de percepción o, a menudo, una sordera mixta [1 , 19]. También se pueden observar acufenos y vértigos, todo como una sensación de oído lleno [14, 19].

El aspecto otoscópico también es muy engañoso, pudiendo reproducir una otitis media crónica perforada banal pero a menudo evolutiva. Las perforaciones timpánicas múltiples en «regadera» que siguen siendo clásicas, son raras (5 % de los casos como máximo) incluso en el estadio inicial de la enfermedad [23]. Se deberían a la coalescencia de múltiples perforaciones, localización de focos tuberculosos intratimpánicos. Actualmente, el aspecto encontrado generalmente es una perforación central, incluso subtotal, con una mucosa del promontorio polipoide y un aspecto rebelde de oído «húmedo» *(fig. 1)*. Frecuentemente, se pueden observar formaciones polipoides del conducto auditivo externo y/o de la caja del tímpano [7, 16]. A veces puede observarse un aspecto de tímpano engrosado e hiperémico, sin perforación [7, 9, 20, 25] incluso un aspecto banal de otitis serosa que disimula un tejido de granulación retrotimpánico. Para Yaniv, un aspecto de «martillo desnudo» es casi patognomónico [24]. El aspecto necrótico o granulomatoso a veces exuberante de los restos timpánicos o del fondo de la caja, incluso de los secuestros óseos, son muy sugestivos [2, 4, 11, 14, 23]. Una fístula postauricular y adenopatías preauriculares también pueden encontrarse [3, 13, 21].

TUBERCULOSIS Y NERVIO FACIAL

La manifestación de una paresia, incluso de una parálisis facial, se ha descrito en 15 a 30 % de los casos [4, 9, 20] con una susceptibilidad particular en el niño [7, 15]. Así, la tuberculosis del oído medio debe ser el primer diagnóstico que se debe dar en presencia de una parálisis facial y de una otitis media crónica no colesteatomatosa [11, 19]. El riesgo parece proporcional a la gravedad de la enfermedad [13] y a menudo, una paresia facial precede a la parálisis. Las características de la presencia de esta parálisis son muy variables: brutal e inaugural, progresiva y complicando una otitis crónica tratada, o manifestándose durante una fase evolutiva de la enfermedad. Estas parálisis son clásicamente de mal pronóstico debido a la larga espera diagnóstica, a la lentitud de acción, a la terapéutica y a las dificultades en la elección del tratamiento. La asociación de esta parálisis a un síndrome laberíntico destructivo debe hacer sospechar inmediatamente una tuberculosis en el caso de un síndrome laberintofacial. Clásicamente, esta parálisis facial puede manifestarse secundariamente a un acto quirúrgico sobre una otitis crónica «banal», alrededor de los 8-10 días [12].

1 *Otitis media crónica derecha supurada resistente a los tratamientos habituales con necrosis timpánica evolutiva. Diagnóstico de tuberculosis auricular por muestra de la mucosa del fondo de la caja* (polymerase chain reaction *positiva).*

COMPLICACIONES

Fuera de la lesión del nervio facial otras evoluciones son posibles, pero son poco frecuentes y a menudo ligadas a la duración de evolución de la enfermedad. La manifestación de un síndrome laberintofacial hace pensar en el origen tuberculoso y confirma la propagación al oído interno, lo que agrava el pronóstico de recuperación [12, 13]. La extensión en el peñasco puede conducir a una verdadera osteomielitis o petrositis tuberculosa de la base del cráneo [14, 15]. La ulceración carotídea y la petrositis tuberculosa actualmente son excepcionales. Las complicaciones endocraneales y las meningitis asociadas son excepcionales [22].

La presencia de adenopatías periauriculares, incluso cervicales no es excepcional y la invasión de los tejidos blandos con riesgo de fístula postauricular es bastante clásica [4, 7, 15]. Un cuadro de mastoiditis aguda o subaguda se describe aún frecuentemente en la literatura [4, 16, 17, 23, 25], a veces con exteriorización mastoidea. Para muchos autores, existiría una asociación particular con la presencia de un colesteatoma [3, 20, 23, 24], lo que se ha encontrado en la serie de los autores de este artículo (tres casos de 18). La tuberculosis sería probablemente secundaria y se injertaría sobre una otitis media crónica colesteatomatosa preexistente.

Otros focos tuberculosos

La coexistencia de una tuberculosis auricular con una tuberculosis pulmonar es generalmente frecuente pero no sistemática. Se encontraría en el 50 % de los casos aproximadamente [7, 9, 10, 21, 23]. Esta tuberculosis extraauricular puede descubrirse de forma concomitante o secundariamente. A veces, algunos años antes, pueden observarse antecedentes de primoinfección tuberculosa. El concepto de contagio con un tuberculoso debe investigarse de forma precisa. La lesión predominante es pulmonar. Se encontrarán anomalías radiológicas tuberculosas en uno de cada dos casos [3, 23]. Otras localizaciones asociadas son posibles pero más raras [21], como a nivel faríngeo, óseo o genitourinario. El *Mycobacterium tuberculosis* presenta una baja tendencia a una extensión directa al sistema nervioso central, lo que explica la relativa infrecuencia de las meningitis tuberculosas asociadas.

Del 15 al 30 % de los tuberculosos presentan una lesión extrapulmonar. Una lesión del oído medio se encontraría sólo en 2 % de los tuberculosos pulmonares activos en medio hospitalario [21]. Una tuberculosis pulmonar es muy sugerente del diagnóstico en un paciente que presenta una otitis crónica prolongada. El descubrimiento de una tuberculosis auricular debe, de todas formas, conducir a una búsqueda de otros focos tuberculosos asociados, esencialmente pulmonares, aunque a veces también poliviscerales. El desarrollo de las diversas inmunodepresiones ha conducido a un neto recrudecimiento de las tuberculosis extrapulmonares, paradójicamente con poca influencia sobre las formas auriculares [22].

Diagnóstico de tuberculosis auricular

GENERALIDADES

Como la manifestación clínica es muy variable se debe adoptar una actitud de sospecha ante esta falta de especificidad, puesto que el diagnóstico es difícil. Incluso en los países desarrollados, este diagnóstico se pasa por alto en un estadio precoz debido a la relativa infrecuencia de esta enfermedad [19, 23]. Generalmente, se piensa en el diagnóstico y se confirma sólo en período per o postoperatorio. La importancia de un descubrimiento precoz es esencial para evitar la extensión al oído interno y secuelas definitivas. Diferentes circunstancias deben necesariamente hacer pensar en el diagnóstico, como una otitis media crónica recalcitrante o laberintizada, una otorrea inagotable, una parálisis facial, una osteítis necrotizante con secuestros óseos, un tejido de granulación abundante e incluso una pericondritis. Toda lesión proliferativa o necrótica de descubrimiento peroperatorio debe someterse a un examen histológico y bacteriológico. A menudo, un fracaso inexplicado de timpanoplastia se encuentra en los antecedentes, incluso lejanos [20, 21].

El examen clínico, la audiometría y el análisis radiológico *(fig. 2)* son poco específicos e insuficientes para dar un diagnóstico formal [14]. La realización de una intradermorreacción con tuberculina es útil aunque solamente sugerente. Una radiografía pulmonar normal no excluye el diagnóstico. Sólo el análisis bacteriológico y/o anatomopatológico aporta la prueba diagnóstica necesaria.

BACTERIOLOGÍA

La dificultad del diagnóstico bacteriológico se basa en el hecho de que la demostración de bacilos ácido-alcohol-resistentes al examen microscópico después de coloración de Zielh-Nielsen es raramente positiva y los cultivos en medio de Löwenstein-Jensen o Coletsos son a menudo negativos [9, 23], necesitando además un tiempo de 3 a 4 semanas. El examen directo del pus auricular sólo es positivo en un tercio a la mitad de los casos [10, 11, 14, 15, 16, 21]. Este examen es simple, rápido y de bajo coste, pero le falta sensibilidad. La baja concentración de bacilos en las tuberculosis extrapulmonares, en general paucibacilares, dificulta su puesta en evidencia [11, 20]. Además, la utilización tópica de gotas auriculares conteniendo principalmente aminoglucósidos, que poseen una cierta actividad antituberculosa, puede enmascarar los bacilos [3, 10]. Estas muestras deben repetirse y realizarse a nivel de la mucosa del oído medio si es posible. El cultivo de cualquier otorrea sigue siendo el método de referencia necesario pero plantea el problema del tiempo diagnóstico (3 a 6 semanas) [7]. Los métodos de detección radiométrica de cultivos en medio líquido (sistema BACTEC), permiten actualmente una detección precoz con una buena fiabilidad y acortar este tiempo de l o 2 semanas. La sensibilidad es al menos equivalente a los métodos clásicos de cultivo en medio sólido [8, 18]. No hay que dudar en repetir las muestras de otorrea si son negativas, principalmente en un cuadro de otitis media crónica atípica, lo que permite a veces evitar un acto quirúrgico [9, 11, 20].

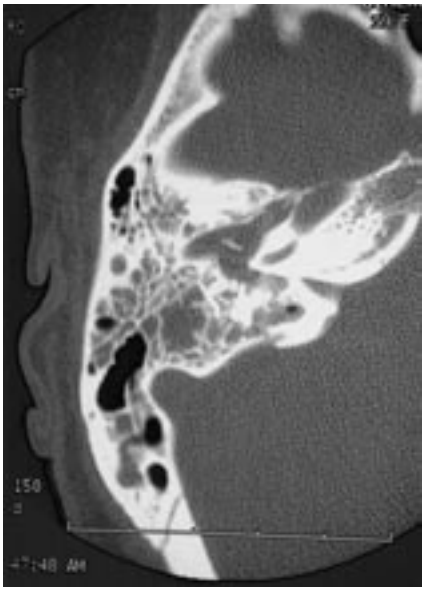

2 *Examen tomográfico del oído específico, con engrosamiento tisular del oído medio y relleno mastoideo en una mastoides neumatizada (el mismo enfermo que en la figura 1).*

Los nuevos métodos de amplificación génica, como la PCR, la LCR y el test TMA constituyen una alternativa interesante por su rapidez diagnóstica y su fiabilidad [8, 11, 18]. Los resultados están disponibles en menos de 24 horas por identificación de los ácidos nucleicos micobacterianos. La especificidad es buena (95 %) y la sensibilidad correcta pero variable según el número de bacterias presentes. El interés esencial es permitir una búsqueda rápida en una otorrea y/o un fragmento de mucosa (pólipo del conducto auditivo externo o del fondo de la caja) sobre todo cuando el examen directo es negativo. Además, la amplificación génica puede servir de test de identificación rápida sobre muestras positivas en el examen directo. Pero la sensibilidad de estos métodos, relativamente limitada en las muestras paucibacilares, sigue limitando su aplicación. Este inconveniente hace que un resultado negativo no pueda excluir una tuberculosis y necesita repetir las muestras en caso de fuerte sospecha clínica. Estos nuevos métodos diagnósticos permiten, además, evidenciar algunas quimiorresistencias de forma precoz [5].

ANATOMÍA PATOLÓGICA

La histología es actualmente el medio más fiable para hacer el diagnóstico de la enfermedad [4, 14, 15, 16]. El estudio del tejido de granulación de la cavidad timpánica o mastoidea y/o de pólipos permite encontrar dentro de la mucosa lesiones de folículos tuberculosos típicos con necrosis caseosa, células epitelioides y células gigantes de Langhans, que son suficientes para afirmar el diagnóstico [1, 21]. La ausencia de necrosis caseosa hace que este diagnóstico sea más arriesgado. El examen anatomopatológico sigue siendo el mejor método diagnóstico y parece el más fiable, incluso si no es siempre positivo [9, 23]. Permite, no obstante, el diagnóstico diferencial y eliminar otras patologías, pudiendo tomar el mismo aspecto clínico que una enfermedad de Wegener, una sarcoidosis, un granuloma eosinófilo, una micosis, etc. [10, 15, 21, 23]. La puesta de manifiesto directa de los bacilos y su cultivo también puede hacerse a partir de muestras biópsicas [21], así como las investigaciones mediante biología molecular (amplificación génica).

En cualquier caso, el diagnóstico es a menudo tardío en razón de la cronicidad de la infección, de la falta de especificidad de los síntomas y de las dificultades para aportar una prueba bacteriológica o histológica.

Tratamiento

TRATAMIENTO MÉDICO

El tratamiento de la tuberculosis auricular es esencialmente médico y no difiere del tratamiento clásico de un foco tuberculoso. La utilización cotidiana por vía oral y en monodosis, a distancia de las comidas, de rifampicina (10 mg/kg/d), de isoniacida (4 a 5 mg/kg/d) y piracinamida (25 mg/kg/d), a veces asociados al etambutol (20 mg/kg/d), sigue siendo el tratamiento habitual. La utilización de las formas asociadas (rifampicina, isoniacida y piracinamida; isoniacida y rifampicina) simplifica la observancia de este tratamiento, que constituye el mayor problema del seguimiento. Debe durar como mínimo 6 meses [10] y se puede prolongar a 9 e incluso 12 meses [7, 14] en función de la extensión de las lesiones y de la lesión laberíntica y/o facial. El tratamiento se desarrolla en dos fases: una fase inicial de 2 meses con tres o cuatro antituberculosos con el objetivo de disminuir rápidamente el inóculo bacteriano, previniendo al mismo tiempo el riesgo de emergencia de mutantes resistentes y una segunda fase en biterapia que tiende a erradicar los bacilos intramacrofágicos más difíciles de eliminar. El estudio preterapéutico clásico y una vigilancia regular deben llevarse a cabo en caso de utilización de esta quimioterapia.

Con un tratamiento adaptado, la otorrea se acaba en 2 meses en promedio [10, 25] y a veces puede observarse un cierre «espontáneo» de la membrana timpánica [1]. El tratamiento a ciegas, sin prueba bacteriológica, no es legítimo salvo en algunos casos raros y particulares [20]. Un tratamiento precoz es la única garantía de una recuperación lo más completa posible y de la disminución del riesgo de manifestación de complicaciones [4, 21]. La precocidad del tratamiento parece eficaz en el pronóstico de recuperación de una parálisis facial, pero parece tener un efecto más imprevisible en la sordera inducida [13]. Las únicas dificultades actuales son la manifestación de resistencias a uno o varios antituberculosos [5, 7], en razón de administraciones inadecuadas de los antituberculosos, principalmente en monoterapia. Este riesgo de resistencia aumenta en presencia de antecedentes de tratamiento antituberculoso, de origen extranjero, de utilización de drogas intravenosas o de una infección asociada con el VIH [5, 7, 20] y comienza a suponer algunos problemas terapéuticos en ciertos países como los Estados Unidos o en Europa del Este. Esta resistencia es poco frecuente en países como Francia (3 a 5 %) y concierne especialmente a la isoniacida. Necesita, por lo tanto, adaptaciones terapéuticas según el antibiograma, y en las raras formas multirresistentes (0,5 a 0,7 %), este antibiograma debe obtenerse imperativamente antes de establecer un nuevo tratamiento [5]. El respeto escrupuloso de las reglas de prescripción sobre la tuberculosis representa el medio indispensable y el más eficaz para luchar contra esta situación.

TRATAMIENTO QUIRÚRGICO

Este tipo de tratamiento puede asociarse de manera útil en indicaciones precisas [1]. La cirugía puede indicarse en una exploración de oído con fines diagnósticos o para realizar tomas biópsicas en caso de sospecha preoperatoria [4, 20]. Un acto quirúrgico se ha realizado generalmente antes del diagnóstico en el tratamiento de una otitis media crónica o de una complicación. Un tejido de granulación necrótico y/o átono debe enviarse sistemáticamente a anatomopatología. Alteraciones de cicatrización inhabituales o una dehiscencia de sutura, deben sugerir también esta posibilidad diagnóstica, así como un fracaso o una necrosis durante un injerto timpánico [11, 20].

Algunas complicaciones, como la mastoiditis, un absceso subperióstico, una fístula postauricular, pueden depender de entrada de un tratamiento quirúrgico [1, 7, 11, 21, 23]. En caso de parálisis facial, una descompresión quirúrgica puede ser necesaria en ausencia de signos clínicos y electromiográficos de recuperación, en caso de que un tratamiento médico adaptado haya resultado ineficaz. El momento de la descompresión quirúrgica es difícil de fijar, pero cuando el tratamiento médico parece inactivo y los exámenes eléctricos de mal pronóstico, la indicación de descompresión debe discutirse [1]. Algunos autores preconizan una operación precoz asociada a un tratamiento médico con el objetivo de disminuir la duración de sufrimiento nervioso [12]. En caso de paresia o de preservación de la excitabilidad eléctrica, el tratamiento médico parece suficiente asociado a una vigilancia evolutiva de la recuperación. Una cirugía de «necesidad» también es posible en caso de zonas de osteítis necrotizante o secuestros [1].

Por último, la cirugía funcional tiene su lugar sólo secundariamente para tratar las secuelas a nivel del oído medio, a distancia del final del tratamiento médico [1, 21]. Para algunos, este tratamiento quirúrgico sólo puede considerarse después de 2 a 3 meses, como mínimo, de tratamiento antituberculoso [3, 19] y de un modo conservador en técnica cerrada. A veces es necesario más pronto, en los casos de fracaso manifiesto de la quimioterapia o cuando la infección progresa, y que una actitud más agresiva es indispensable [15].

Cualquier referencia a este artículo debe incluir la mención del artículo original: Duclos JY, Darrouzet V, Ballester M, Bébéar JP et Bébéar CM. Tuberculose de l'oreille moyenne. Encycl Méd Chir (Editions Scientifiques et Médicales Elsevier SAS, Paris, tous droits réservés), Oto-rhino-laryngologie, 20-235-A-10, 1999, 4 p.

[1] Cina G. L'otite moyenne tuberculeuse en1984, à propos de 16 observations. [thèse de médecine]. Bordeaux, 1984 : n° 116 : 1-95

[2] Davidson S, Creter D, Leventon G, Katznelson D. Tuberculosis of the middle ear in an infant. *Arch Otolaryngol Head Neck Surg* 1989 ; 115 : 876-877

[3] De Paep K, Offeciers FE, Van De Heyning P, Claes J, Marquet J. Tuberculosis in the middle ear: 5 case reports. *Acta Otorhinolaryngol Belg* 1989 ; 43 : 321-326

[4] Farrugia EJ, Ali Raza S, Phillipps JJ. Tuberculous otitis media: a case report. *J Laryngol Otol* 1997 ; 111 : 58-59

[5] Flament-Saillour M, Perronne C, Vincent V. La résistance de *Mycobacterium tuberculosis* aux antituberculeux : actualités et réponses thérapeutiques. *Antibiotiques* 1999 ; 1 : 15-19

[6] Goasdoué P, Dubayle P, Boyer B, Debord T, LeClainche P, Pharaboz C. Tuberculose floride avec localisations rares. *J Radiol* 1997 ; 78 : 659-661

[7] Greenfield BJ, Selesnick SH, Fisher L, Ward RF, Kimmelman CP, Harrison WG. Aural tuberculosis. *Am J Otol* 1995 ; 16 : 175-182

[8] Grosset J. Diagnostic bactériologique de la tuberculose. *Rev Prat* 1996 ; 46 : 1337-1343

[9] Heumann H. À propos de la tuberculose de l'oreille moyenne. *J Fr ORL* 1984 ; 33 : 473-478

[10] Kirsch CM, Wehner JH, Jensen WA, Kagawa FT, Campagna AC. Tuberculous otitis media. *South Med J* 1995 ; 88 : 363-366

[11] Lee PY, Drysdale AJ. Tuberculous otitis media: a difficult diagnosis. *J Laryngol Otol* 1993 ; 107 : 339-341

[12] Legent F, Calais C, Karb G, Beauvillain de Montreuil C. Paralysie faciale et otite tuberculeuse. *J Fr ORL* 1987 ; 36 : 277-280

[13] MacAdam AM, Rubio T. Tuberculous otomastoiditis in children. *Am J Dis Child* 1977 ; 131 : 152-156

[14] Maitre B, Conraux C, Reichling P, Bailly P, Boidevezi D. La tuberculose de l'oreille moyenne. État actuel. *J Fr ORL* 1984 ; 33 : 75-81

[15] Marion MS, Hinojosa R. Temporal bone histopathology: residents'quiz. *Am J Otolaryngol* 1989 ; 10 : 432-434

[16] Odetoyinbo O. Early diagnosis of tuberculous otitis media. *J Laryngol Otol* 1988 ; 102 : 133-135

[17] Ozcelik T, Ataman M, Gedikoglu G. An unusual presentation: primary tuberculosis of the middle ear cleft. *Tuber Lung Dis* 1995 ; 76 : 178-179

[18] Pierre-Audigier C. Techniques biologiques récentes pour le diagnostic des infections à mycobactéries. *Presse Méd* 1994 ; 23 : 665-670

[19] Plester D, Pusalkar A, Steinbach E. Middle ear tuberculosis. *J Laryngol Otol* 1980 ; 94 : 1415-1421

[20] Robertson K, Kumar A. Atypical presentations of aural tuberculosis. *Am J Otolaryngol* 1995 ; 16 : 294-302

[21] Skolnik PR, Nadol JB, Baker AS. Tuberculosis of the middle ear: review of the literature with an instructive case report. *Rev Infect Dis* 1986 ; 8 : 403-410

[22] Vomero E, Ratner SJ. Diagnosis of miliary tuberculosis by examination of middle ear discharge. *Arch Otolaryngol Head Neck Surg* 1988 ; 114 : 1029-1030

[23] Yaniv E. Tuberculous otitis: an underdiagnosed disease. *Am J Otolaryngol* 1987 ; 8 : 356-360

[24] Yaniv E. Tuberculous otitis media: a clinical record. *Laryngoscope* 1987 ; 97 : 1303-1306

[25] Yaniv E, Traub P, Conradie R. Middle ear tuberculosis: a series of 24 patients. *Int J Pediatr Otorhinolaryngol* 1986 ; 12 : 59-63